Arcos branquiales: aspectos normales y patológicos

M Catala
A Grapin-Botton
EN Garabédian

Resumen. – Los arcos branquiales son estructuras embrionarias metamerizadas que aparecen en la región cefálica del embrión. Están formados por las tres hojas embrionarias, ectodermo, mesodermo y endodermo. El mesodermo de estos arcos tiene un origen doble: mesodermo cefálico no segmentado y células procedentes de la cresta neural romboencefálica. Además, cada arco branquial contiene una arteria que constituye un arco aórtico. Cada hoja da lugar a derivados específicos. Sin embargo, existen numerosas interacciones celulares que explican la complejidad de organización de esta región. Los datos de la embriogénesis animal permiten comprender mejor estas interacciones en términos moleculares y deberían ayudar a la comprensión de los fenotipos de malformación humanos. Numerosos procesos de malformación pueden afectar a los arcos branquiales en el hombre y provocar la formación de quistes o de fístulas localizadas en el cuello, más laterales que mediales. Algunos de estos síndromes, como el síndrome branquiootorrenal, tienen un determinismo genético que ha permitido poner de manifiesto la implicación de un gen en la morfogénesis cervical humana.

© 2001, Editions Scientifiques et Médicales Elsevier SAS, París. Todos los derechos reservados.

Palabras clave: arcos branquiales, genes, interacciones celulares, embriología, cuello, quistes, fístulas.

Introducción

Los arcos branquiales forman estructuras embrionarias transitorias fundamentales para la morfogénesis de la región cervicofacial. En el curso del desarrollo del embrión humano, el plano corporal se establece durante la tercera semana del desarrollo cuando ocurren los movimientos de gastrulación y de neurulación (*fig. 1*). El embrión adopta entonces una forma plana cuyo eje está ocupado por el mesodermo axial (el notocordio y su extremo cefálico o placa precordial) y el tubo neural. A una y otra parte de las estructuras axiales, se dispone el mesodermo paraaxial: somitas, unidades metaméricas que prefiguran la metamería corporal y el mesodermo cefálico que prolonga cranealmente los somitas y queda sin segmentar (*fig. 2*). El embrión está limitado ventralmente por el endodermo y dorsalmente por el ectodermo de superficie. Después del cierre del tubo neural, se individualizan células procedentes de la parte dorsal del tubo. Forman la cresta neural, cuyas células migran y se diferencian para dar lugar a múltiples derivados. Al nivel cefálico, las células procedentes de la cresta neural migran pronto y se mezclan con las células del mesodermo cefálico. Se forman entonces unidades metaméricas o arcos branquiales (*fig. 3*), limitadas en superficie por el ectodermo de superficie y en profundidad por el endodermo, y que contienen un tejido mesenquimatoso procedente de las células de la cresta neural y de las células mesodérmicas (*fig. 4*). Los arcos branquiales se forman progresivamente según un gradiente cefalocaudal y originan unidades metaméricas separadas por zonas de unión entre ectodermo y endodermo sin interposición de mesodermo (*fig. 4*). Así, en esta etapa del desarrollo, cada arco branquial está perfectamente separado de los arcos suprayacentes y subyacentes. Por lo tanto, se puede considerar cada arco branquial como un compartimiento cuya evolución es autónoma.

El presente trabajo está dividido en cuatro partes: en primer lugar, se presentará la embriología descriptiva clásica de la región branquial en la especie humana; en segundo lugar, se abordarán datos más recientes obtenidos gracias a la embriología experimental; luego se tratarán algunos aspectos patológicos ilustrativos; por último, será presentado el enfoque desde el punto de vista de la genética humana de un síndrome concreto que ha permitido identificar un gen que controla el desarrollo de esas estructuras.

Martin Catala : *Professeur des Universités, praticien hospitalier, service d'histologie, embryologie et cytogénétique, groupe hospitalier Pitié-Salpêtrière, 47-83, boulevard de l'Hôpital, 75651 Paris cedex 13, France, université Pierre et Marie Curie, Paris, France.*
Anne Grapin-Botton : *Professeur agrégé de biochimie, génie biologique et docteur de l'université Paris VI, department of molecular and cellular biology, Harvard University, Cambridge, États-Unis.*
Eréa-Noël Garabédian : *Professeur des Universités, praticien hospitalier, service d'oto-rhino-laryngologie pédiatrique, hôpital Armand Trousseau, 26, avenue Docteur-Arnold-Netter, 75012 Paris, faculté de médecine Saint-Antoine, université Pierre et Marie Curie, Paris, France.*

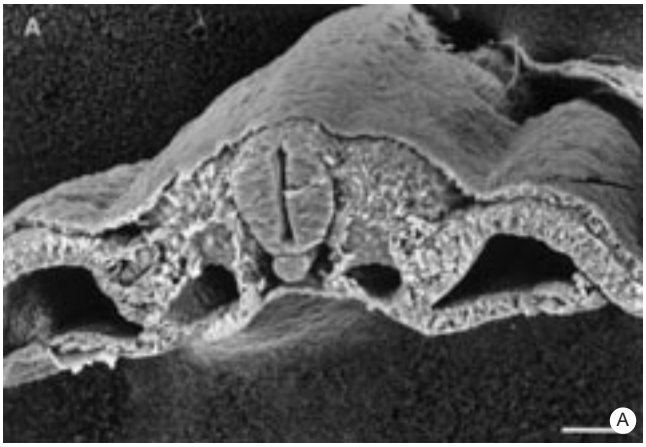

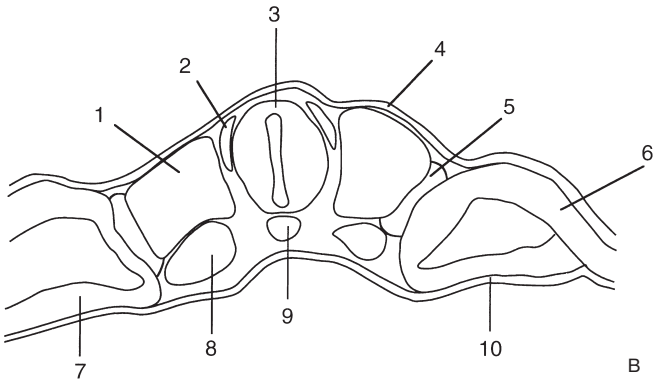

1 *Aspecto del embrión al final de la gastrulación y la neurulación. La región mediana está ocupada por el tubo neural y el notocordio (mesodermo axial). A uno y otro lado se disponen los dominios del mesodermo: somitas (dominio paraaxial), pieza intermedia y hojas laterales (somatopleura dorsal y esplacnopleura ventral). El tejido dorsal que recubre la superficie del embrión es el ectodermo de superficie, en tanto que el endodermo forma la capa más ventral del embrión. Figura reproducida de Catala, Médecine/Thérapeutique. John Libbey Eurotext 1996; 2: 563-568, con la autorización del editor.*
A. Microscopio electrónico de barrido (barra = 50 µm).
B. Esquema didáctico. 1. Somitas; 2. Crestas neurales; 3. Tubo neural; 4. Ectodermo; 5. Pieza intermedia; 6. Somatopleura; 7. Esplacnopleura; 8. Aorta; 9. Notocordio; 10. Endodermo.

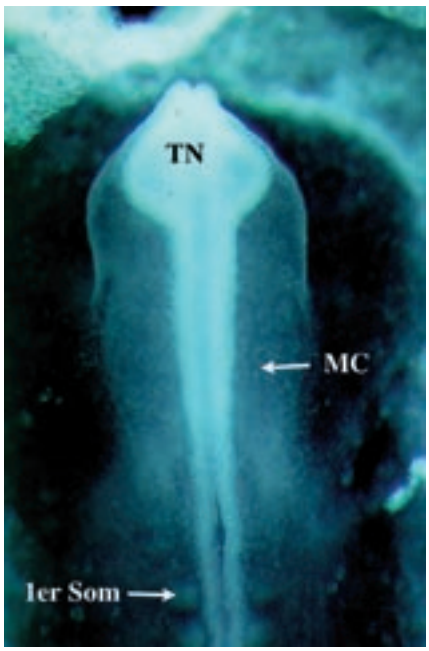

2 *Vista dorsal de un embrión de pollo en el estadio de ocho somitas. La línea mediana está ocupada por el tubo neural (TN). A ambos lados se disponen el mesodermo paraaxial (primer somita = 1er Som) y el mesodermo cefálico (MC).*

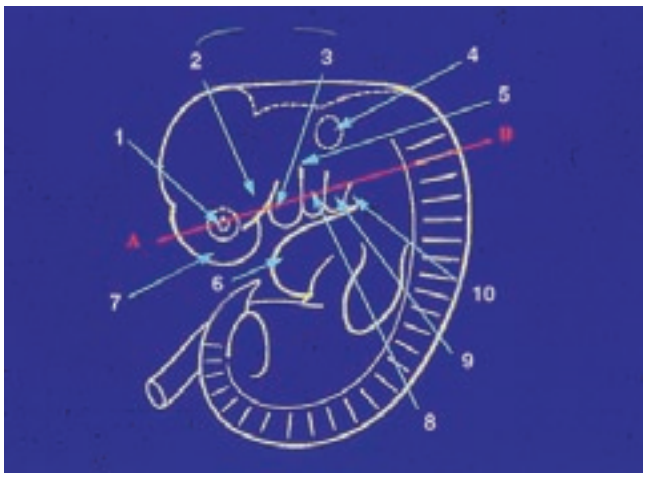

3 *Vista esquemática de un embrión humano en su cuarta semana de desarrollo, en la que se muestran los arcos branquiales. La línea roja AB corresponde al plano de corte de la figura 4.*
1. Vesícula óptica; 2. Primordio maxilar; 3. Primordio mandibular; 4. Vesícula ótica; 5. Primera hendidura ectoblástica; 6. Corazón; 7. Primordio frontal; 8. Segundo arco; 9. Tercer arco; 10. Cuarto arco.

Embriología descriptiva clásica de la región branquial en la especie humana

ORGANIZACIÓN DE LA REGIÓN

Hacia el trigésimo día de desarrollo (cuando el embrión humano posee de veintiuno a veintinueve pares de somitas), los arcos branquiales comienzan a individualizarse adoptando la forma de abultamientos externos separados por hendiduras (*fig. 3*). El número de arcos branquiales descritos en el embrión humano varía. La gran mayoría de los autores coincide en describir cuatro perfectamente identificables; el quinto y el sexto son calificados de rudimentarios. Otros autores, por el contrario, describen cinco con una clasificación que puede resultar curiosa. Así, si bien los cuatro primeros son numerados de 1 a 4, el quinto recibe el número 6. Esta numeración se basa en el hecho de que la arteria del quinto arco branquial experimenta una regresión y, por consiguiente, esos autores han considerado que ocurría lo mismo con el conjunto de las estructuras del arco. En realidad, la comparación entre especies demuestra que los tres primeros arcos son perfectamente identificables, en tanto que los siguientes son más o menos confluentes. Por lo tanto, se propone aquí describir cuatro arcos branquiales: los tres primeros y un arco caudal resultante de la fusión de una serie indeterminada de prosegmentos. Cada arco está separado del arco contiguo por una hendidura superficial o ectodérmica. Hay entonces cuatro arcos branquiales y tres hendiduras ectodérmicas. A la altura del endodermo, hay seis

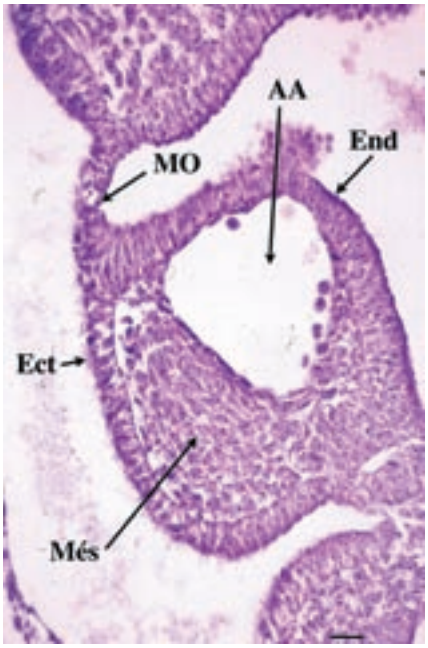

4 *Corte de un arco branquial que muestra el tejido ectodérmico superficial (Ect) y el tejido endodérmico profundo (End). Estos dos tejidos limitan el mesénquima del arco branquial en el que se reconoce el arco aórtico (AA). Nótese que los arcos están separados por una región en la que el ectodermo y el endodermo se fusionan para formar la membrana obturadora (MO). Barra = 20 µ.*

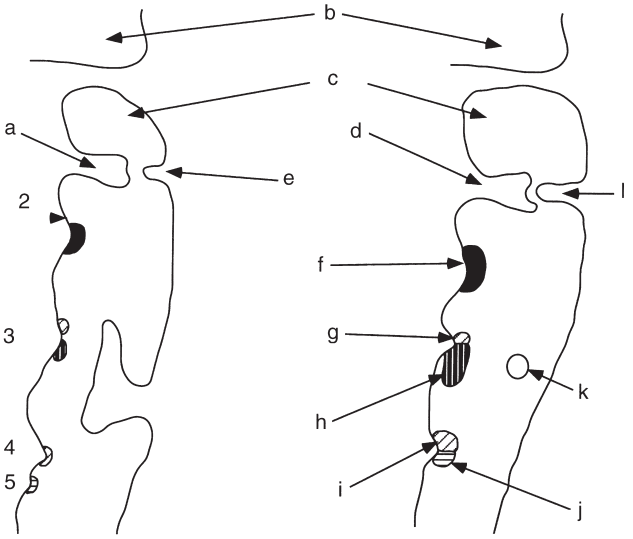

5 *Evolución de la región branquial. Las primeras bolsas ectodérmicas y endodérmicas van a participar en la formación del conducto auditivo externo y de la caja del tímpano, respectivamente. El segundo arco branquial crece considerablemente y recubre los arcos adyacentes dejando persistir el seno cervical. Las dilataciones endodérmicas de las diferentes bolsas contribuyen a la formación de las amígdalas palatinas, de las glándulas paratiroides y tiroides. El cuerpo ultimobranquial procede de las células de la cresta neural y, quizá, de las células endodérmicas de la quinta bolsa.*
a. Primera bolsa endobranquial; b. Proceso maxilar; c. Proceso mandibular; d. Receso tubotimpánico; e. Primera bolsa ectodérmica; f. Amígdala palatina; g. Glándula paratiroides inferior; h. Timo; i. Glándula paratiroides superior; j. Cuerpo ultimobranquial; k. Seno cervical; l. Conducto auditivo externo; 2,3, 4 y 5. Otras bolsas.

bolsas endodérmicas. Las tres primeras corresponden exactamente a las hendiduras ectodérmicas. A este nivel, el endodermo y el ectodermo se fusionan para formar una membrana denominada membrana obturadora (*fig. 4*). En los vertebrados acuáticos, estas membranas se rompen para permitir el paso del agua y formar las branquias. En el ser humano, las membranas obturadoras siguen evolucionando; el ectodermo y el endodermo se separan por deslaminación, permitiendo el paso y la migración del mesodermo.

A partir del 32° día embrionario, el segundo arco branquial crece más que el tercero y el cuarto, tanto que incluso recubre estas últimas estructuras. Este crecimiento es tal que el ectodermo del segundo arco entra en contacto con el de la región posbranquial y se fusiona. Se forma así una cavidad cerrada, limitada por el ectodermo, el seno cervical (*fig. 5*). Normalmente este seno desaparece por reabsorción de su ectodermo y no deja derivado alguno.

Los arcos branquiales son estructuras pares que crecen hacia la región ventral, donde se reúnen sobre la línea media durante la delimitación. En el ratón, el primer arco comienza a diferenciarse en el noveno día embrionario (E9), es decir, cuando el embrión posee entre 13 y 20 pares de somitas. Ambos arcos entran en contacto en la línea media el día E 9,5 (es decir, en el estado de 21 a 29 somitas). El día E11 se ha completado la fusión entre estas dos estructuras. Si se marcan las células epiteliales de los arcos branquiales con un colorante vital, se puede seguir su evolución y determinar el modo de fusión de ambos esbozos. Esto se ha realizado para el primer arco branquial. Después del primer contacto entre los dos epitelios, éstos se fusionan, delimitando un tejido epitelial interno y un tejido externo. De manera progresiva, el mesodermo empuja el tejido externo y se va insinuando entre los dos epitelios. Las células epiteliales conservan su carácter epitelial y nunca se transforman en células mesenquimatosas. Además, jamás se ha observado muerte celular programada (apoptosis) durante este proceso de fusión. Estos caracteres oponen los mecanismos de fusión que contribuyen a la formación del primer arco branquial a los que conducen a la formación del paladar secundario, donde se observa una apoptosis y una transformación epiteliomesenquimatosa. Este resultado se ha visto reforzado al ponerse de manifiesto una regulación molecular diferente que dirige estos dos procesos. La proteína secretada *transforming growth factor β3* (TGF β3) es indispensable para la fusión de las apófisis palatinas, mientras que no es necesario para la fusión de los esbozos del primer arco branquial.

A la altura de los bordes que delimitan la primera hendidura ectodérmica, y durante la quinta semana del desarrollo, aparecen seis zonas de proliferación, o prominencias de His. Tres se desarrollan a expensas del primer arco y las otras tres a expensas del segundo. Estas prominencias aumentan de tamaño y forman el pabellón de la oreja. En realidad, nunca se ha estudiado de manera sistemática el destino de cada una de estas zonas. Sin embargo, habitualmente se admite que la primera prominencia da lugar al trago, la segunda al hélix, la tercera a la fosa navicular, la cuarta al antehélix, la quinta a la concha y la sexta al antitrago.

El conducto auditivo externo se forma por invaginación del ectodermo de superficie, el cual migra para reunirse con el endodermo del receso tubotimpánico (*figs. 5 y 6).* El oído medio se forma a partir de la tercera semana del desarrollo con la aparición del receso tubotimpánico nacido de la primera hendidura endodérmica *(figs. 5 y 6).* Esta invaginación aumenta progresivamente de tamaño entra en contacto con el ectodermo del conducto auditivo externo para formar el futuro tímpano *(fig. 6D)* y engloba las condensaciones mesenquimatosas procedentes de los arcos branquiales primero y segundo, que constituirán los huesecillos. Hay que observar que el receso tubotimpánico, durante su separación del ectodermo de superficie, incorpora una porción del ectodermo de superficie, que se adhiere a la altura de la membrana obturadora. El endodermo contiene, pues, una zona de ectodermo que tendrá capacidad para formar un epitelio de tipo epidérmico. Esta particularidad embriológica explicaría, según algunos autores, el origen de los quistes epidermoides (colesteatomas) del oído medio.

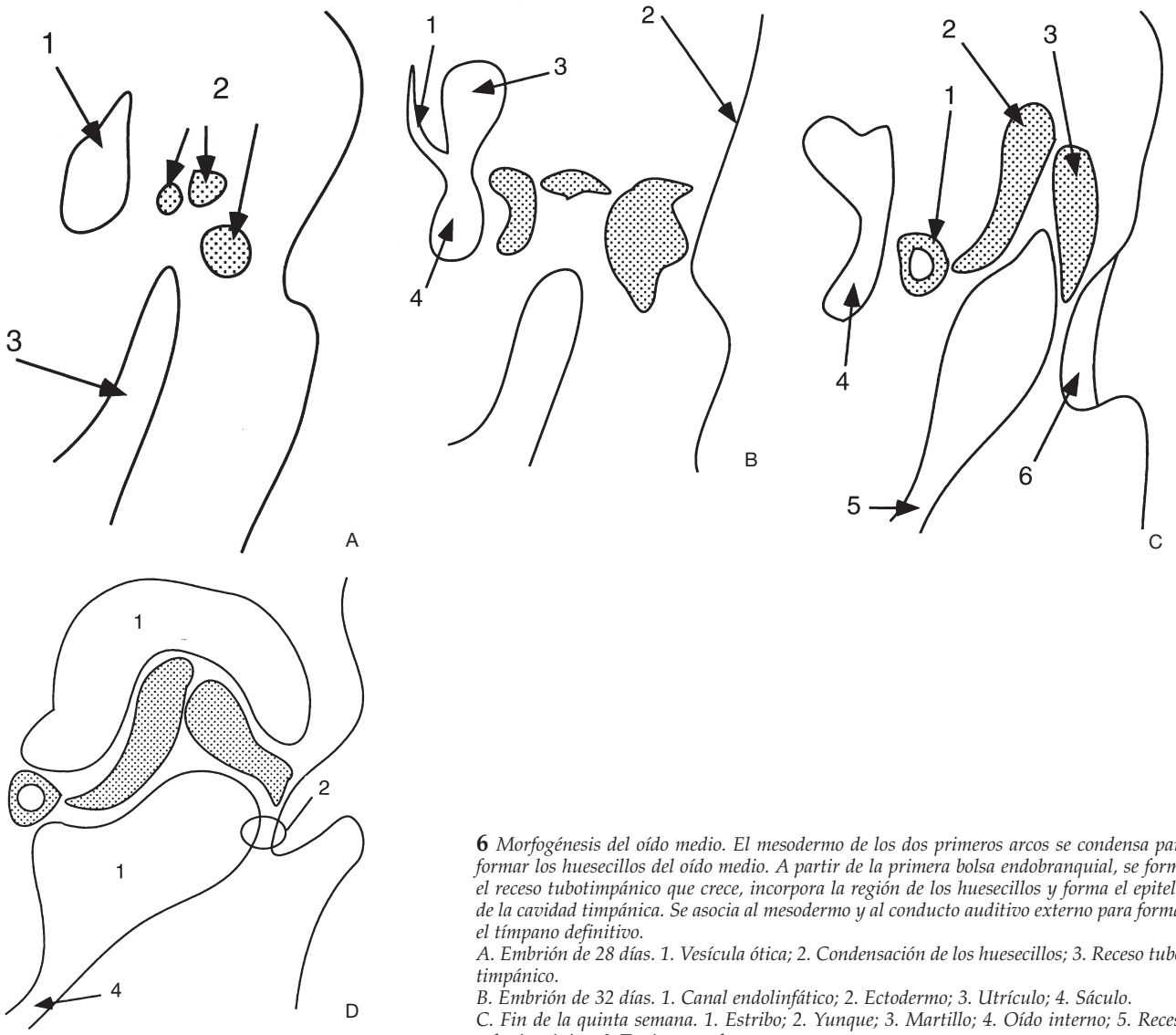

6 *Morfogénesis del oído medio. El mesodermo de los dos primeros arcos se condensa para formar los huesecillos del oído medio. A partir de la primera bolsa endobranquial, se forma el receso tubotimpánico que crece, incorpora la región de los huesecillos y forma el epitelio de la cavidad timpánica. Se asocia al mesodermo y al conducto auditivo externo para formar el tímpano definitivo.*
A. Embrión de 28 días. 1. Vesícula ótica; 2. Condensación de los huesecillos; 3. Receso tubotimpánico.
B. Embrión de 32 días. 1. Canal endolinfático; 2. Ectodermo; 3. Utrículo; 4. Sáculo.
C. Fin de la quinta semana. 1. Estribo; 2. Yunque; 3. Martillo; 4. Oído interno; 5. Receso tubotimpánico; 6. Tapón meatal.
D. Noveno mes. 1. Cavidad timpánica; 2. Tímpano; 3. Trompa de Eustaquio.

DESTINO DE LAS CÉLULAS DE LOS ARCOS BRANQUIALES

Deben distinguirse los derivados de cada una de las hojas germinativas. Se analizarán en primer lugar los derivados endodérmicos.

Células endodérmicas

La primera bolsa endodérmica origina el epitelio que recubre el oído medio y el epitelio de la trompa de Eustaquio en su parte lateral y, en su parte media, las células foliculares del tiroides.

La segunda bolsa endodérmica forma el tejido epitelial de la amígdala palatina. Los linfocitos de las amígdalas provienen de la médula ósea.

La tercera bolsa endodérmica forma el tejido epitelial del timo, que prolifera, se separa de la bolsa endodérmica y migra hasta el mediastino anterosuperior. Otras células contribuyen a la formación del timo: los linfocitos tímicos que, como todas las células hematopoyéticas, provienen de la médula ósea (o del hígado y el bazo durante el período fetal) y las células mioides, que provienen de la placa precordal. Se discute todavía el origen de los corpúsculos de Hassall. Algunos autores les atribuyen un origen ectodérmico. Además, la tercera bolsa endodérmica forma el epitelio glandular de las paratiroides inferiores. Estos esbozos hísticos se desprenden del endodermo y migran con el timo para alcanzar su posición definitiva.

La cuarta bolsa endodérmica forma el epitelio glandular de las paratiroides superiores.

Algunos autores clásicos describen un engrosamiento endodérmico situado en posición caudal con respecto a la cuarta bolsa, que denominan quinta bolsa endodérmica. El tejido así formado, o cuerpo ultimobranquial, se separa del endodermo y migra hacia el rudimento tiroideo donde forma las células secretoras de calcitonina (células C). El equipo de Nicole Le Douarin ha refutado un origen exclusivamente endodérmico como éste en las aves, tras la obtención de quimeras de codorniz-pollo. Si se trasplanta cresta neural romboencefálica de codorniz a un pollo, se puede demostrar que estas células dan lugar a las células C del tiroides. Así pues, es muy probable que el cuerpo ultimobranquial humano

reciba una contribución importante de la cresta neural, aunque por las experiencias que se acaban de citar, no puede excluirse un origen endodérmico.

Células del mesodermo cefálico

Las células del mesodermo cefálico no segmentado dan origen a células endoteliales y a fibras musculares estriadas esqueléticas. Es interesante observar que el músculo es una estructura compuesta, cuyas fibras musculares estriadas provienen del mesodermo cefálico, en tanto que los tejidos conjuntivos que forman el endomisio, el perimisio y el epimisio provienen de la cresta neural. Además, la forma del músculo no depende del origen embrionario de sus fibras sino de informaciones posicionales contenidas en las células de la cresta neural. Aparentemente, no se ha realizado ningún estudio metodológicamente correcto en el que se analice la participación de cada arco branquial en la constitución de los músculos cervicofaciales de los mamíferos. Por analogía con los segmentos corporales, se puede admitir, sin embargo, que cada arco branquial constituye un segmento metamérico que está inervado por la misma rama nerviosa. Tal propiedad está perfectamente establecida en el caso de las fibras musculares procedentes de los somitas. Cada contingente muscular procedente del mismo somita es inervado por el mismo nervio raquídeo. En estos casos, se puede proponer que los músculos inervados por un mismo nervio motor craneal derivan del mismo arco branquial (los músculos inervados por el trigémino derivan del primer arco, los inervados por el facial, del segundo, los inervados por el IX par craneal, del tercero, y los inervados por el X, del cuarto al sexto). Así, el primer arco branquial da origen a las fibras musculares estriadas esqueléticas de los músculos temporal, masetero, pterigoideo, milohioideo, vientre anterior del digástrico, periestafilino externo y músculo del martillo. El segundo arco proporciona las fibras musculares estriadas esqueléticas de los músculos faciales, del vientre posterior del digástrico, del estilohoideo y del músculo del estribo. El tercer arco da origen al músculo estilofaríngeo y quizá a los músculos de la parte superior de los constrictores de la faringe. Los arcos 4 a 6 participan en la formación de los músculos constrictores de la faringe (porción inferior), los cricotiroideos y los músculos intrínsecos de la laringe. Pese a las diferencias interespecíficas, una cartografía del mesodermo cefálico de las aves [14] ha demostrado una regionalización similar para estas fibras musculares. Por lo tanto, esta aproximación parece muy probable en el mamífero.

Por otro lado, las células mesodérmicas de los arcos branquiales dan origen a las células endoteliales de las arterias de los arcos aórticos. Parece importante precisar que las células mesodérmicas no originan las células musculares de la media, que derivan de las células producidas en las crestas neurales. Tradicionalmente, se admite que las células endoteliales del primer arco aórtico forman una parte de la arteria maxilar; las del segundo arco, la arteria estapedia; las del tercer arco, la arteria carótida interna y la arteria carótida común; las del cuarto arco dan origen, a la izquierda, a una porción de la aorta torácica y, a la derecha, a una porción de la arteria subclavia. Por último, las células del quinto arco aórtico dan origen al canal arterial.

Células procedentes de la cresta neural

Parece interesante señalar que los derivados esqueléticos procedentes de las células de la cresta neural se han determinado a partir de secciones de embriones humanos de edades sucesivas en una tentativa de hacer un seguimiento de su situación en los diferentes esbozos. En consecuencia, se trata de resultados muy especulativos. Es particularmente inquietante constatar que estos derivados son idénticos a los descritos por los autores de finales de los años cuarenta, cuando no existía ninguna técnica de marcadores celulares en los vertebrados superiores. Se deberá ser muy prudente con respecto a los resultados. Los datos recientes no aportan elementos formales. Pueden realizarse estudios de desarrollo a largo plazo de las estructuras embrionarias en peces, anfibios y aves. El estudio en los mamíferos sigue siendo muy difícil, si no imposible. Ahora bien, el esqueleto de las regiones branquiales está organizado de manera muy diferente en los peces, los anfibios y las aves, y sólo puede resumirse mediante homología (caracteres comunes entre especies que los han heredado de un ancestro común) y analogía (caracteres comunes entre especies, pero que no presentaba su ancestro común). Así, el origen de ciertos huesos se deduce a partir del origen de una estructura ósea que se considera el ancestro de la nueva estructura. En cualquier caso, estas cartografías son útiles y proporcionan información importante en el dominio del desarrollo. Se parecen más a portulanos que a verdaderos mapas de gran precisión. Sin embargo, su utilización permite afirmar ciertas grandes reglas del desarrollo, cuya lectura, sin embargo, no debe ser demasiado literal. Además, ante un síndrome, parece esencial dar prioridad a la descripción antes que clasificarlo en un gran cuadro nosológico (como síndrome del primer arco) que a la larga podría revelarse falso.

Las células del primer arco dan origen al cartílago de Meckel, que forma secundariamente la porción lateral del maxilar superior, el alisfenoides, el yunque, la mandíbula, el martillo, el cigoma y la porción escamosa del temporal. Las células del segundo arco forman el cartílago de Reichert, que produce el estribo, la apófisis estiloide, el ligamento estilohoideo, los cuernos menores y el borde superior del hueso hioides. Las células del tercer arco forman los cuernos mayores y el borde inferior del hueso hioides. Las células de los arcos 4 al 6 forman los cartílagos de la laringe.

Células del ectodermo de superficie

Se diferencian en queratinocitos, que darán origen a las células epiteliales de la piel del cuello. Hay que observar, sin embargo, que el segundo arco branquial se desarrolla considerablemente y recubre los arcos siguientes, determinando un seno epitelial que está destinado a rellenarse, de modo que el revestimiento superficial de los arcos 3 a 6 se desarrollará a partir de las células que recubrían primitivamente el segundo arco.

Embriología experimental

Se trata de comprender mejor el desarrollo de los arcos branquiales mediante los aportes de la embriología experimental.

MIGRACIÓN DE LAS CÉLULAS DE LA CRESTA NEURAL (*fig. 7*) [7]

Para poder estudiar el origen de las células de la cresta neural contenidas en un arco branquial, o para analizar su evolución, hay que poder disponer de un marcador celular que permita hacer un seguimiento de una población inicial. Para poder utilizarlo, este marcador debe mantenerse estable en el curso de las divisiones mitóticas. Por supuesto, no es posible un enfoque experimental como éste en los seres humanos y debe desarrollarse en los animales. Se dispone de dicho marcador en las aves por la construcción de quimeras interespecíficas entre la codorniz y el pollo. En efecto, existe un anticuerpo monoclonal (QCPN) que reconoce selectivamente los núcleos de las células de codorniz, pero no los correspondientes a las células de pollo. Así, es posible seguir la trayectoria de las células de codorniz trasplantadas al lugar de

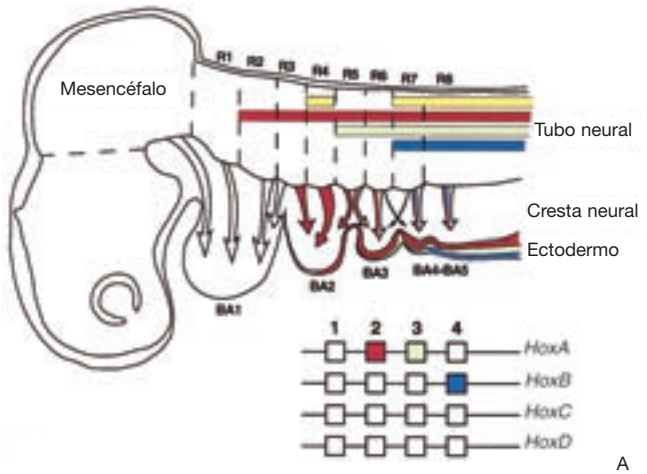

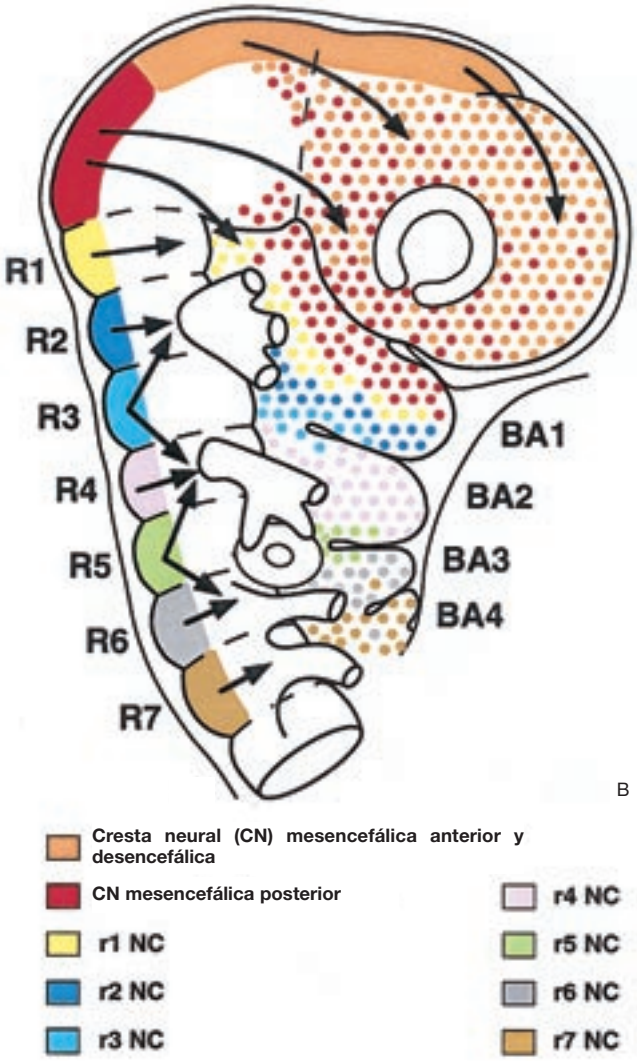

7 *A. Límites anteriores respectivos de la expresión de los genes Hoxa 2, a-3 y b-4 en el tubo neural, las células procedentes de la cresta neural y el ectodermo de superficie. Obsérvese que la expresión más anterior se encuentra siempre a la altura del tubo neural.*
B. Migración de las células de la cresta neural y poblamiento específico de los arcos branquiales.
Figura reproducida de Couly et al, Development. The Company of Biologists Limited *1998; 125: 3445-3459, con la autorización del editor.*

sus homólogas del pollo. Esta información se utiliza en el ser humano debido a las semejanzas en el desarrollo de los vertebrados. Se insiste en el hecho de que los enfoques clásicos desarrollados en la especie humana, que recurren a la descripción morfológica y a la tentativa de seguimiento de una población celular mediante la práctica de estudios microscópicos en embriones de diferentes edades, están obsoletos y sus resultados deben considerarse con la mayor reserva.

El romboencéfalo es transitoriamente segmentado en el curso del desarrollo en ocho metámeras o rombómeros (R). Se podría pensar que la segmentación de los arcos es consecuencia de la segmentación, más temprana, del tubo neural, del cual migran las células de la cresta neural. En realidad, los mutantes de ratón en los cuales la segmentación de los rombómeros es anómala tienen arcos branquiales bien individualizados, lo que demuestra que la segmentación de los arcos branquiales se produce de manera independiente de la correspondiente al tubo neural. No obstante, las células de la cresta neural procedentes de ciertos rombómeros migran a arcos branquiales bien definidos. Además, ciertos síndromes malformativos de la cara y del cuello están asociados a anomalías de funcionamiento del sistema nervioso central, lo que sugiere una conexión genética entre los arcos branquiales y los rombómeros. El primer arco branquial (*fig. 7B*) recibe células de la cresta neural procedentes de los niveles mesencefálicos, R1, R2 y, en menor grado, R3. El segundo arco recibe células procedentes de los niveles R3 (contribución escasa), R4 y R5 (contribución escasa). El tercer arco recibe algunas células procedentes del nivel R5, una mayoría de las células proviene de R6 y algunas células de R7. Por último, los arcos 4 a 6 reciben células de R6, R7 y R8. La conclusión de estos estudios es que no existe correspondencia estricta entre niveles romboméricos y arcos branquiales. Por ejemplo, las células procedentes de R6 ocupan el tercer arco y también los arcos 4 a 6. Sin embargo, existe una regionalización, de suerte que R3, por ejemplo, sólo se localiza en los arcos branquiales 1 y 2.

Empiezan a comprenderse los mecanismos que explican la migración de las células de la cresta neural hacia un arco branquial concreto. Por ejemplo, las células de la cresta neural que migran a los arcos branquiales 3 y 4 expresan en su superficie un subconjunto específico de receptores de la familia Eph. Las células de la cresta neural y las del mesodermo del arco 2 expresan en su superficie un ligando para estos receptores Eph. La interacción entre ligando y receptor produce efectos repulsivos que impiden a las células de la cresta neural migrar fuera de una vía definida.

CONTROL GENÉTICO DE LA ESPECIFICIDAD DE DESARROLLO DE CADA ARCO BRANQUIAL

Aunque los tipos celulares generados sean comunes, la forma de los derivados difiere de un arco a otro. La expresión de un código molecular específico de cada arco prefigura estas diferencias. Numerosos genes, que codifican factores de transcripción (proteínas capaces de unirse al ácido desoxirribonu-

cleico [ADN] y modular la transcripción génica) o para proteínas de membrana, secretadas o citoplasmáticas, se expresan en un subconjunto de rombómeros. Una parte de ellos sigue expresándose en las células de la cresta neural que migran de cada rombómero y, más tarde, en los arcos branquiales. Ciertas experiencias de inactivación en los ratones demuestran que su expresión, incluso en los casos en los que sólo afecta a los precursores de las células de la cresta neural y no persiste en sus derivados migratorios, puede constituir una marca a largo plazo. Los genes *Hox* son el eje central de la especificación de los arcos branquiales. Estos factores de transcripción constituyen una familia de 39 miembros, forman parte de la familia más grande de genes *homeo box.* La *homeo box* es una secuencia de 180 pares de bases que codifica para un conjunto de 60 aminoácidos, el homeodominio, que se fija al ADN. Estos genes están extremadamente conservados en el curso de la evolución, aunque su número aumenta. Existen en todas las especies, desde las esponjas al ser humano. En los insectos, donde se identificaron inicialmente, su mutación causa transformaciones de un segmento del cuerpo en otro (mutación denominada homeótica). Se denominan genes homólogos a los genes de diferentes especies cuya estructura es muy semejante, lo que sugiere su origen a partir de un gen ancestral común. Los genes *Hox* se agrupan en los cromosomas, donde están ordenados de tal manera que cuanto más distal respecto del complejo se encuentra un gen, tanto más anterior es su expresión corporal. En los vertebrados, diversas duplicaciones sucesivas del complejo ancestral han dado origen a cuatro complejos, del A al D. Los genes que pertenecen a complejos diferentes pero tienen una localización homóloga en el complejo, se denominan parálogos. Estos genes derivan de un gen ancestral común y pueden tener propiedades similares (lo que explica el fenómeno de redundancia, es decir, que la ausencia de un gen puede ser compensada total o parcialmente por su parálogo). Estos genes se expresan en las diferentes hojas, mesodermo, endodermo y ectodermo (superficie y neuroectodermo), con límites rostrales diferentes (*fig. 7A*). Es siempre en el neuroectodermo donde la expresión es más rostral. En el romboencéfalo, la mayor parte de los genes se expresan en escala con un límite rostral neto cada dos segmentos. Así, los genes del grupo 4 se expresan hasta el rombómero 7 (R7) inclusive, los del grupo 3 hasta R5 y los del grupo 2 hasta R3. Esta regla de paridad es ignorada por *Hoxa-2*, que se expresa hasta R2 y por los parálogos del grupo 1. *Hoxa-1* y *b-1* se expresan hasta R4. Los genes parálogos suelen tener el mismo dominio de expresión y podrían ser redundantes. Así, la cresta que ocupa el arco branquial 4, que deriva mayoritariamente de R7/8, expresa los genes de los grupos 1 a 4; la cresta de R6, que coloniza el arco branquial 3, los de los grupos 1 a 3; la de R4, que migra al arco branquial 2, los genes de los grupos 1 y 2. La cresta del arco branquial 1, derivada de R1, R2 y del mesencéfalo, no expresa el gen *Hox*.

En el ser humano, existen numerosas malformaciones de la región cervicofacial que recuerdan al fenotipo de ciertos mutantes de los genes *Hox* de ratón. En algunos de estos mutantes de ratón obtenidos por recombinación homóloga, se observan deleciones de estructuras u órganos derivados de un arco branquial concreto. Los ratones cuyo gen *Hoxa-3* está inactivado, son atímicos, no tienen paratiroides y su cuerpo ultimobranquial no se fusiona con su tiroides. Tienen, además, malformaciones faciales que afectan a los derivados del tercer arco. Su fenotipo recuerda al síndrome de Di George. El efecto de esta mutación se ve exacerbado cuando están también inactivados *Hoxb-3* u *Hoxd-3*. *Hoxa-3* es el único de estos parálogos que se expresa en el endodermo y que da lugar a estas glándulas; se ha demostrado, además, que regula la expresión de ciertos genes en el endodermo. Por el contrario, los otros parálogos se expresan en la cresta neural que contribuye también a estas glándulas, así como en el mesodermo que las rodea. Cuando sólo están mutados el *Hoxb-3* y el *Hoxd-3*, el timo, el tiroides y las paratiroides son normales. Las mutaciones de los genes *Hoxa-1* y *Hoxb-1* afectan a los derivados neurales de la cresta neural. *Hoxa-1* y *Hoxb-1* tienen una acción sinérgica durante la formación de los nervios VII y XI. Además, aunque en estos dobles mutantes se forma el segundo arco branquial, involuciona poco después de su formación. De manera notable, estos genes no se expresan en la cresta neural, sino únicamente en sus precursores romboencefálicos. Con menor frecuencia, el efecto de las mutaciones de los genes *Hox* es del mismo tipo que el obtenido para los genes homólogos de Drosophila. Son mutaciones denominadas homeóticas, en las cuales una estructura se transforma en la estructura homóloga situada en el segmento inmediatamente anterior. Por ejemplo, cuando el gen *Hoxa-2* está inactivo, el esqueleto del segundo arco branquial (pequeña ala del hueso hioides, apófisis estiloide y estribo) se transforma en una parte del esqueleto del primer arco realizando una duplicación «especular» (porción escamosa del temporal, apófisis pterigoidea, martillo, yunque, anillo timpánico, cartílago de Meckel). Por el contrario, la expresión ectópica del gen *Hoxa-1* induce transformaciones posteriorizantes del rombómero 2 y de algunos de sus derivados.

Los genes *Hox* no son los únicos genes *homeo box* que definen la identidad de los arcos en función de su posición a lo largo del eje anteroposterior. Por ejemplo, *Otx2* se expresa en el tubo neural mesencefálico. Su mutación acarrea truncamientos rostrales y, en lo que concierne a la cresta neural, anomalías de los esqueletos mandibular y maxilar.

La expresión de los genes *Hox* en las células de la cresta neural se determina antes del estadio de migración. Cuando los rombómeros se desplazan a lo largo del eje anteroposterior en el pollo, mantienen su código molecular inicial. Como consecuencia, se producen expresiones ectópicas de los genes *Hox* y malformaciones. Por ejemplo, cuando se trasplantan los rombómeros que originan la cresta neural del segundo arco branquial, de forma que sus células migran al primer arco, no se forma el esqueleto de este arco, que comprende el cartílago de Meckel y la parte distal del hueso hioides. Al contrario, cuando la cresta del primer arco migra al segundo arco, se obtienen duplicaciones de la parte proximal del primer arco similares a las observadas con el mutante del gen *Hoxa-2*. Estas experiencias demuestran que las células mesodérmicas, ectodérmicas y endodérmicas de los arcos branquiales no influyen en la identidad anteroposterior de las células de la cresta neural. Además, estas experiencias de trasplante han demostrado que las células de cresta neural no inducen a las otras células del arco a cambiar de código *Hox*.

CONTROL GENÉTICO DE LA MORFOGÉNESIS DENTRO DE UN ARCO

La separación en arcos constituye un compartimiento de tamaño reducido en el cual la interacción entre hojas se ve facilitada. Así, la forma de los músculos cuyo origen es mesodérmico depende de la forma de las células procedentes de la cresta neural. Además, el ectodermo y el endodermo pueden secretar proteínas solubles que actúan a corta distancia, hacia el mesénquima procedente de la cresta neural y del mesodermo. Por ejemplo, la endotelina 1 es secretada por el ectodermo de los arcos branquiales, actúa sobre las células de la cresta neural que expresan el receptor A de la endotelina y es necesaria para la expresión del factor de transcripción *goosecoid* en estas últimas. Además, en una etapa inicial, antes de la migración de la cresta neural, el endodermo y el ectodermo de los arcos están estrechamente asociados y pueden intercambiar señales. Así, la formación de las placodas epibranquiales procedentes del ectodermo

de los arcos 4 a 6 y que contribuyen a los ganglios de los pares IX-X, requiere señales permisivas del endodermo que lo yuxtapone transitoriamente.

En el seno de cada arco, se utilizan tres ejes de referencia para marcar las coordenadas de una célula: el eje proximodistal, el eje anteroposterior y el eje mediolateral. En función de su posición, una célula recibe diferentes señales que la orientan hacia un destino distinto. En lo que se refiere, por ejemplo, a la organización de la polaridad anteroposterior (o cefalocaudal) en el interior de un arco, el epitelio de la parte anterior del primer arco branquial recluta las células subyacentes de la cresta neural para formar los dientes. En el ratón, hasta el décimo día embrionario, todas las células de la cresta neural de la cabeza tienen capacidad para formar dientes; después de este estadio, las células posteriores del primer arco ya no pueden. Los factores de transcripción de dominio *Lim*, *Lhx-6* y *Lhx-7* se expresan en la mitad anterior del mesénquima de los arcos primero y segundo, mientras que el gen *homeo box goosecoid* se expresa en la mitad posterior. El *fibroblast growth factor 8* (FGF8) (*fig. 8*), un factor de crecimiento secretado por el endodermo y el ectodermo anteriores, induce la expresión de los genes *Lhx-6* y *Lhx-7*, que a su vez parecen restringir la expresión de *goosecoid* a la parte posterior del arco. Al principio, las células de la cresta neural rostral y caudal son equivalentes y pueden responder de la misma manera al FGF8 secretado por el tejido rostral, lo que demuestra que la información relativa a la diferenciación anteroposterior en el primer arco es controlada por el ectodermo y el endodermo. En zonas bien definidas del ectodermo y del endodermo de los arcos se producen otras proteínas secretadas en gran cantidad cuyo papel aún no ha sido determinado.

En lo que concierne a la organización del eje proximodistal, las células de la cresta neural mesencefálica ocupan la parte distal del primer arco y la parte proximal procedente de los rombómeros 1, 2 y 3. Las células distales forman los huesos de la mandíbula superior (hueso maxilar, palatino y malar) y la mayor parte del cartílago de Meckel, así como los huesos que lo recubren (mandíbula, hueso opercular), en tanto que las células proximales forman la articulación de la mandíbula. Aparte de estas diferencias de asentamiento, diferentes genes organizan el arco a lo largo del eje proximodistal. Cuando el gen *Prx1*, que codifica para un factor de transcripción de un homeodominio, está mutado, no se forma la parte proximal del primer arco. Cuando están mutados el gen *Prx1* y su homólogo *Prx2*, se ve afectada, a su vez, la parte distal del primer arco. El cartílago de Meckel se condensa pero se reabsorbe a continuación. Otros genes *homeo box* de la subfamilia *aristaless*, como *Cart1*, *Alx3* y *Alx4*, se expresan en la parte distal del primer arco, aunque su función es todavía desconocida. También está restringida la expresión de la mayor parte de los genes *homeo box Distalles*, *Dlx-1*, *2*, *3*, *5*, *6* y *7* a lo largo del eje proximodistal en las células de la cresta neural. Cuando *Dlx-1* y 2 se expresan en la totalidad de los arcos primero y segundo, los ratones cuyo gen *Dlx-2* ha sido inactivado tienen defectos de los derivados proximales del arco mandibular (yunque y una parte del alisfenoides). Los derivados proximales del segundo arco también están afectados cuando *Dlx-2* o *Dlx-1* están mutados: la apófisis estiloides y el estribo son anómalos y el estribo en particular no tiene perforación central pues falta la arteria estapedia. Los molares de la mandíbula superior son anómalos y los incisivos y los molares de la mandíbula inferior son normales. También están afectados algunos derivados distales, como los de la mandíbula superior (hueso maxilar, palatino y malar), así como derivados de la cresta neural más anterior (apófisis pterigoidea, porción escamosa del temporal y una parte del alisfenoides). Al estar los genes *Dlx-3*, *5* y *6* restringidos a dominios más distales, es posible que las mutaciones de *Dlx-1* y *Dlx-2* no afecten a las partes más distales de los arcos 1 y 2, ya que los otros *Dlx* les son redundantes en la parte distal.

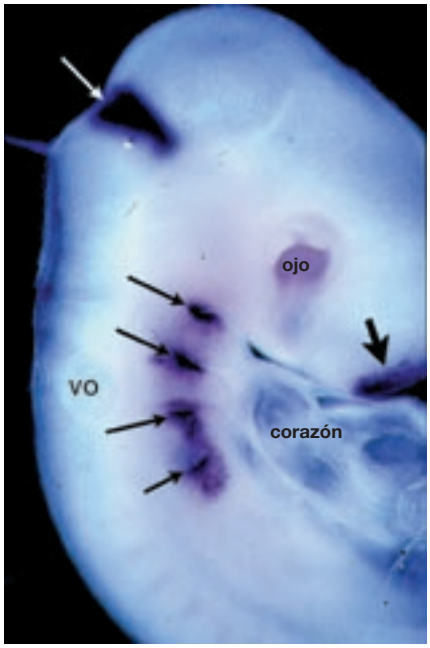

8 *Expresión del gen que codifica el factor de crecimiento FGF8 puesto de manifiesto por hibridación in situ in toto en un embrión de pollo de 25 somitas. El gen se expresa con intensidad en la región del istmo situada en la unión entre el mesencéfalo y el romboencéfalo (flecha blanca), en la placoda olfatoria (flecha negra gruesa), pero también a la altura de los arcos branquiales (flechas negras). VO: vesícula ótica.*

Los genes *Dlx* también tienen una expresión en gradiente a lo largo del eje mediolateral. *Dlx-5* y *Dlx*-6 son los más medianos, *Dlx-1* y *Dlx-2* están ausentes de la parte más mediana y *Dlx-3* es el más lateral. Además de las diferencias dentro de un arco, los arcos situados a la izquierda y a la derecha del cuerpo no son absolutamente simétricos. Si bien sus huesos y músculos son generalmente simétricos, como lo será la cara más tarde, los arcos aórticos no lo son. Algunos degeneran específicamente en un lado, en tanto que otros se mantienen para dar origen a los vasos supraaórticos. Las bases moleculares de esta asimetría podrían ser muy precoces, iniciándose con la gastrulación en el mesodermo, como se ha demostrado en el caso de la asimetría de las vísceras.

REGULACIÓN GÉNICA DE LA ORGANOGÉNESIS

Resulta imposible presentar en este capítulo todos los conocimientos relativos a las diferentes estructuras provenientes de los arcos branquiales. Se ha optado por presentar la regulación génica de la morfogénesis de la tiroides. En efecto, esta glándula es una estructura compleja de origen pluritisular. Así, los folículos tiroideos provienen del endodermo de los arcos branquiales, las células C (que secretan la calcitonina) provienen de la cresta neural romboencefálica, las células endoteliales de los vasos proceden del mesodermo cefálico y las células del estroma, de la cresta neural romboencefálica. Además, el hipotiroidismo congénito es una patología frecuente (uno de cada 3 000 a 4 000 nacimientos), debida en el 80 % los casos, a una anomalía del desarrollo del tiroides. Se han puesto de manifiesto diversas mutaciones en pacientes que presentan dicho síndrome: mutación del gen del receptor de la TSH [1, 2], del gen *TTF-2*, que codifica un factor de transcripción [3], o del gen *PAX 8*, que codifica un factor de transcripción de la familia *Pax* [8]. Estas mutaciones indican que estos genes desempeñan un papel en el control de la morfogénesis tiroidea en el ser humano, pero no per-

miten determinar las etapas de diferenciación controladas por dichos genes. Para ello es necesario recurrir a la experimentación animal, aun cuando los biólogos del desarrollo procedentes de la medicina lo denigren. La invalidación de genes por recombinación homóloga ha demostrado en el ratón la implicación de los genes *Pax8* [13], *Hoxa-3* [11, 12], Ttf-1 (homólogo en el ratón de *TTF-1*) [6] y *Titf-2* (homólogo en el ratón de *TTF-2*) [4]. Todos estos datos indican que estos genes intervienen en una cascada génica necesaria para la diferenciación de la glándula. El estudio de la expresión de estos diferentes marcadores en las diferentes cepas mutadas permite colocar cada uno de estos genes en esta cascada y proponer un modelo teórico que dé cuenta de la morfogénesis tiroidea.

El gen *Hoxa-3* codifica para un factor de transcripción que es expresado por las células del esbozo tiroideo y por las células del cuerpo ultimobranquial. La inactivación génica de *Hoxa-3* acarrea, en el estado homocigoto y en la glándula tiroidea, una hipoplasia, a veces con persistencia de una vesícula que corresponde a un cuerpo ultimobranquial no fusionado con el cuerpo tiroideo [11]. Es interesante constatar que la penetrancia de estas anomalías de fusión está aumentada en caso de doble inactivación que afecte a genes parálogos del grupo 3 (doble mutante homocigoto *a-3* y *b-3* y doble mutante *a-3* y *d-3*) [12]. En este caso, el defecto de fusión entre cuerpo ultimobranquial y tiroides es constante. En estos dobles mutantes, la vesícula procedente del cuerpo ultimobranquial contiene folículos llenos de sustancia coloide. Este resultado sugiere que las células del cuerpo ultimobranquial tienen una doble potencialidad de diferenciación: célula C y célula folicular [12]. En caso de ausencia de fusión bilateral, no hay ninguna célula C en la glándula tiroides, lo que indica que el cuerpo ultimobranquial es la única fuente de células C del organismo [12].

El gen *Ttf-1* (o *Nkx 2.1* o *T/ebp*) codifica para un factor de transcripción expresado por numerosos tejidos en el curso del desarrollo, en particular del tiroides, el hipotálamo y las células del tracto respiratorio. La invalidación génica de este gen en el estado homocigoto conduce a una ausencia total de tiroides [6]. Existe también una anomalía mayor de la hipófisis, el hipotálamo y el tracto respiratorio. Este gen desempeña, por tanto, un papel en el desarrollo del tiroides.

El gen *Pax8* codifica para un factor de transcripción que es expresado por las células glandulares del tiroides. La invalidación de este gen acarrea, en estado homocigoto, anomalías tiroideas caracterizadas por glándulas desprovistas de folículos y que sólo contienen células C [13]. El análisis de embriones en diferentes estadios del desarrollo demuestra que el esbozo tiroideo se forma a partir del endodermo. Estas células expresan *Ttf-1.* No obstante, este esbozo no puede evolucionar correctamente. Así, estos resultados sugieren que *Pax*8 es un gen indispensable para el mantenimiento de la diferenciación del esbozo tiroideo, y que está situado por delante de *Ttf-1* en la cascada génica.

El gen *titf-2* (o *TTF-2*) codifica para un factor de transcripción expresado por las células precursoras de los folículos tiroideos. Este gen deja de expresarse después de la diferenciación folicular. La invalidación de este gen en el estado homocigoto conduce a la formación de una glándula ectópica de pequeño tamaño cuyas células foliculares están correctamente diferenciadas. El análisis temporal del fenotipo de los mutantes demuestra que el rudimento tiroideo se forma normalmente a partir del endodermo de los arcos branquiales, pero que la migración de estas células se ve afectada. Así, este gen está implicado en el control de los procesos migratorios que conducen a la formación de la glándula, pero no en el control de la diferenciación celular terminal. Además, en este mutante, las células tiroideas expresan los genes *TTF-1* y *Pax8*, lo que demuestra que el gen *TTF-2* no controla su expresión.

Como conclusión de todos estos estudios, se pueden resumir las funciones de estos diferentes genes. Los genes *Pax8* y *TTF-1* son indispensables para la diferenciación de las células foliculares. El gen *TTF-2* está implicado en la migración de las células precursoras después de su invaginación a partir del endodermo de los arcos branquiales. Los genes del complejo *Hox* (*parálogos a-3, b-3 y d-3*) controlan la fusión del cuerpo ultimobranquial con la glándula tiroides. En el futuro, un mejor conocimiento de la regulación génica de la morfogénesis tiroidea debería permitir proponer una cascada de activaciones sucesivas responsables de la estructura definitiva de esta glándula.

CONTROL GENÉTICO DEL DESARROLLO DEL OÍDO EXTERNO (*cuadro I*)

En los animales, numerosos genes controlan el desarrollo del oído externo [5]. El pabellón auricular es anómalo en caso de inactivación aislada de los genes *goosecoid, Hoxa-1* o de su invalidación asociada con los genes *Hoxb-1, dHAND* y de los genes que codifican la endotelina 1, el receptor A de la endotelina y la enzima de conversión de la endotelina. El conducto auditivo externo no se forma en caso de invalidación de los genes *goosecoid*, de doble invalidación de *Hoxa-1* y *Hoxb-1*, y de *dHAND*, y de los genes que codifican la endotelina 1, el receptor A de la endotelina y la enzima de conversión de la endotelina. El caso de invalidación de los genes *Hoxa-1* y *b-1* es muy ilustrativo. Los ratones *Hoxa-1 -/-* presentan una hipoplasia del pabellón auditivo, mientras que los ratones *Hoxb-1 -/-* carecen de fenotipo auricular externo. En caso de doble invalidación *Hoxa-1* y *b-1*, los ratones mutantes presentan una aplasia total del pabellón auditivo. Este resultado muestra un ejemplo de redundancia génica: las funciones de un gen pueden estar compensadas (total o parcialmente) por un gen próximo (aquí un gen parálogo del complejo *Hox*). Así, en caso de invalidación simple, el fenotipo es discreto y la mutación sólo se revela en caso de invalidación doble. Además, los ratones dobles mutantes *Hoxa-1 -/-* y *Hoxb-1 -/-* presentan una depleción de las células procedentes de la cresta neural y que ocupan el segundo arco branquial. En estos ratones las células de la cresta neural del primer arco no son anómalas. Ahora bien, en este caso, es interesante observar que las anomalías no se limitan a los tejidos específicamente derivados del segundo arco branquial (aplasia de todo el pabellón auricular, que deriva clásicamente de los arcos primero y segundo). Pueden proponerse dos hipótesis para explicar estos resultados:

— o bien el pabellón auricular deriva exclusivamente del segundo arco branquial sin participación alguna de las células del primer arco;

— o bien, explicación más plausible, las células del segundo arco ejercen un efecto trófico inductor sobre las células del primer arco, aunque en su ausencia los derivados auriculares del primer arco no se organicen.

Este ejemplo pone de manifiesto las dificultades de interpretación de los fenotipos de mutantes en los animales e induce a reflexionar sobre las interpretaciones de los fenotipos humanos, que siguen siendo en gran medida hipotéticas. Esto es tanto más complejo cuanto que los ratones homocigotos *Hoxa2-/-*, para los cuales las células proximales del segundo arco branquial cambian su identidad a células del primer arco, realizando una duplicación «especular», tienen una hipoplasia del pabellón auricular externo. Pero no se trata de una aplasia total, sino que persiste la parte ventral del pabellón, que proviene probablemente del primer arco y puede desarrollarse en ausencia de células del segundo arco. Además, estos ratones presentan una verdadera duplicación del conducto auditivo externo con dos anillos timpánicos y dos tímpanos.

Cuadro I. – Fenotipos del oído medio (tomado de [9]).

	Anillo del tímpano	Martillo	Yunque	Estribo	Tímpano
*Hox al**	Normal o sin precisar	Normal o ausente	Normal o ausente	Alterado o ausente	Normal o sin precisar
Hox a2	Duplicado	Duplicado	Duplicado	Ausente	Duplicado
gsc	Ausente	Reducción del manubrio	Normal	Normal	Ausente
MHox	Ausente	Reducción del manubrio	Malformado fijo al cráneo	Fusión de los arcos	Sin precisar
Dlx-1	Normal	Normal	Normal	Fusión de los arcos	Sin precisar
Dlx-2	Normal	Normal	Malformado fijo al cráneo	Fusión de los arcos	Sin precisar
Msx 1	Ausencia de apófisis corta	Normal	Normal	Normal	Normal

* Fenotipo variable según las construcciones realizadas.

Por último, recientemente se ha clonado el gen responsable del síndrome de Treacher Collins, en el cual se observa, entre otras cosas, una microtia. Dicho gen codifica una proteína sin homología conocida. Será muy interesante buscar su función debido al fenotipo observado en el ser humano. Este gen desempeña un papel muy probable en los procesos de desarrollo de los oídos externo y medio.

CONTROL GENÉTICO DE LA MORFOGÉNESIS DEL OÍDO MEDIO (*cuadro I*)

El problema del oído medio consiste en que se trata de una adquisición reciente en el curso de la filogenia. Además, ciertas estructuras, como los huesecillos, sólo están presentes en los mamíferos. Por lo tanto, es difícil estudiar el origen de cada una de estas estructuras, puesto que, por el momento, las cartografías a largo plazo son imposibles en los mamíferos. Parece importante que el médico sea particularmente prudente antes de cerciorarse sobre el origen embrionario de anomalías observadas en ciertos pacientes. Aparentemente, es mucho más apropiado describir las malformaciones, antes que agruparlas bajo términos generales como los síndromes del primer arco.

En el ratón, la práctica de las invalidaciones génicas ha llevado a demostrar el papel de numerosos genes en el control de la morfogénesis del oído medio (remitirse a [9] para una revisión). La invalidación del gen *dHAND*, de los genes que codifican la endotelina 1, el receptor A de la endotelina o la enzima de conversión de la endotelina acarrea una ausencia completa de los elementos procedentes de los dos primeros arcos branquiales. La invalidación del gen *AP2*, que codifica un factor de transcripción, conduce a anomalías de las estructuras provenientes de la cresta neural cefálica y, por lo tanto, del oído. La invalidación de ciertos receptores del ácido retinoico provoca anomalías menores del yunque y, sobre todo, la ausencia del estribo. La invalidación del gen *Hoxa-2* conlleva, en estado homocigoto, una transformación de los elementos procedentes del segundo arco branquial en elementos del primer arco. A consecuencia de esto se obtiene una duplicación en «espejo» del martillo, el yunque, el anillo timpánico, el peñasco y el conducto auditivo externo. Este resultado avala el origen branquial de los huesecillos (martillo y yunque provienen del primer arco, en tanto que el estribo proviene del segundo). Los resultados de la invalidación del gen *Hoxa-1* todavía son difíciles de interpretar. Los fenotipos varían según las construcciones, con estructuras afectadas en las cuales el gen no se expresa normalmente. Podría tratarse de una desregulación de otros genes *Hox* del complejo *a*, en particular el *Hoxa-2*. La doble invalidación *Hoxa-1* y *Hoxb-1* conlleva un aumento del fenotipo precedente, con reducción muy importante del martillo, del músculo del martillo, un yunque normal y un estribo y su músculo, ausentes. Estos resultados demuestran los procesos de redundancia génica ya descritos en el caso del oído externo con estos mismos genes. Dado que el yunque es normal y que la doble inactivación *Hoxa-1* y *b-1* acarrea una pérdida de las células procedentes de la cresta neural que migran al segundo arco branquial, se puede concluir que el yunque no deriva del segundo arco, sino que proviene en su totalidad del primero. En lo que concierne al martillo, las conclusiones son más complejas. Su reducción podría dar testimonio de un efecto inductor ejercido por las células del segundo arco sobre las células del primero. La invalidación del gen *Prx1* (antes denominado *Mhox*) acarrea, en estado homocigoto, una ausencia completa del anillo timpánico, una anomalía menor del martillo, y un yunque y un estribo anómalos. La invalidación del gen *Dlx-2* produce, en estado homocigoto, una anomalía del estribo y del yunque y una ausencia de la arteria estapedia, en tanto que la inactivación del gen *Dlx-1* de la misma familia acarrea un fenotipo limitado al estribo y a la arteria estapedia. Los mutantes homocigotos *goosecoid -/-* no poseen anillo timpánico ni conducto auditivo externo, y tienen un martillo truncado. La invalidación del gen *Msx1* produce, en estado homocigoto, una anomalía de la forma del martillo. La invalidación del gen *Otx2* da resultados muy interesantes en el plano teórico. En los heterocigotos, el fenotipo depende del fondo genético (correspondiente a una serie murina consanguínea). De este modo, el fondo *CDA* suprime de manera semidominante el fenotipo a, en tanto que el fondo *C57Bl/6* lo induce. Estos resultados demuestran la noción de genes modificadores de un fenotipo y ponen de relieve la complejidad de los mecanismos genéticos que conducen a una malformación. En los heterocigotos afectados, el martillo se fusiona con el cartílago de Meckel en caso de agnatia. Este fenotipo es, en realidad, secundario a las anomalías mandibulares observadas en estos animales. Por lo tanto, no está claro que el gen *Otx2* desempeñe un papel directo en la morfogénesis del oído medio.

Anomalías del desarrollo de los arcos branquiales en el ser humano

QUISTES Y FÍSTULAS CERVICALES BILATERALES

Son, netamente, las lesiones más frecuentes de este tipo. Se describen diferentes formas en función de su localización.

■ *Quistes y fístulas relacionadas con la primera hendidura*

Según las relaciones anatómicas con la glándula parótida y con el nervio facial, se distinguen dos tipos.

— El *tipo I* realiza una duplicación del conducto auditivo externo membranoso. El trayecto fistuloso se encuentra dentro, por debajo y por detrás del pabellón y de la concha, y se dirige a la cara externa del nervio facial, paralelamente a éste y al conducto auditivo externo, rodeado de parénquima

parotídeo, terminando sin salida en la región preauricular. El análisis histológico de estas fístulas no muestra anexos cutáneos ni residuos cartilaginosos. Estas lesiones se consideraban tradicionalmente como la consecuencia de la duplicación del conducto auditivo externo de origen ectodérmico. Sin embargo, las concepciones actuales de la formación de este conducto hacen poco probable esta hipótesis. En efecto, en la actualidad se postula que el conducto auditivo externo se forma de manera secundaria a la formación del anillo timpánico y no es un proceso morfogenético autónomo [10]. Ahora bien, en estas fístulas de tipo I no existe duplicación del anillo timpánico y se piensa que esta fístula no debe considerarse como un segundo conducto auditivo externo sino como la persistencia de la hendidura ectodérmica.

— El *tipo II* es una lesión más frecuente que la precedente. Estas lesiones están situadas por detrás de la mandíbula en forma de quiste posterior en la parte inferior de la glándula parótida y de un trayecto fistuloso que desemboca en la unión osteocartilaginosa del conducto auditivo externo (*fig. 9*). Estas fístulas están en estrecha relación con el nervio facial. El análisis histológico de estas lesiones demuestra diferenciaciones de tipo de anexos cutáneos y derivados cartilaginosos. En este cuadro nosológico, la interpretación tradicional es también la de una duplicación del conducto auditivo externo. El modelo animal que presenta una duplicación de esta estructura es el mutante de ratón *Hoxa-2 -/-*. En este caso, ambos conductos auditivos externos están relacionados con el oído medio; no sólo hay dos anillos timpánicos, sino también dos tímpanos [10]. Este aspecto es totalmente diferente del de las fístulas de tipo II. Parece poco razonable proponer una hipótesis fisiopatológica como ésta y estas fístulas deben considerarse también como persistencias de la hendidura ectodérmica.

9 *Aspecto intraoperatorio de una fístula de tipo II de la primera hendidura: se presenta en forma de quiste por detrás de la parte inferior de la glándula parótida y de un trayecto fistuloso que desemboca en la unión osteocartilaginosa del conducto auditivo externo.*

10 *Fistulografía que permite visualizar el trayecto fistuloso de una fístula laterocervical. Éste se pone de manifiesto por la inyección de producto de contraste a partir del orificio externo de la fístula.*

■ *Quistes y fístulas relacionados con la segunda hendidura*

Se pueden distinguir tres tipos: los quistes cerrados, las fístulas incompletas externas (correspondientes a los senos, según los anglosajones) y las fístulas completas.

Quistes cervicales cerrados

Su formación se conoce todavía muy mal. Podría tratarse de una persistencia incompleta de una hendidura branquial cuya parte superficial se hubiese cerrado, dejando persistir un quiste cerrado. Una hipótesis alternativa sería la persistencia de una cavidad cervical embrionaria como el seno cervical. En esta hipótesis, el quiste no representaría una malformación branquial stricto sensu.

Fístulas congénitas abiertas únicamente hacia el exterior (*fig. 10*)

En este tipo de fístula interviene el seno cervical y debe considerarse como un defecto de fusión del epitelio que recubre el segundo arco con el epitelio del revestimiento posbranquial. Se trata, por lo tanto, de una malformación que no es, en sentido estricto, una patología de la segunda hendidura.

Fístulas completas de la segunda hendidura

Estas lesiones, relativamente frecuentes, son malformaciones branquiales en el sentido estricto del término. Su orificio externo está situado en una zona baja, en la unión de los dos tercios superiores y del tercio inferior del cuello, a lo largo del borde anterior del músculo esternocleidomastoideo. Su trayecto es en principio ascendente y superficial, luego, después de un recodo, la hendidura profundiza y termina a la altura de la foseta de Rosenmüller. A veces, un diafragma membranoso separa la hendidura en dos unidades, una superficial y la otra profunda. Se piensa que esta estructura corresponde a la membrana obturadora persistente. La ausencia de involución de esta membrana conduce a una unión persistente del ectodermo y del endodermo que impide cualquier migración mesodérmica. La observación de un diafragma parece ser el elemento más determinante para comprender la embriogénesis de estas malformaciones.

■ *Fístulas relacionadas con la tercera hendidura*

La abertura interna de la fístula se encuentra en la pared faríngea lateral. El trayecto fistuloso describe un bucle por encima del par XII, la fístula entra en contacto con la arteria carótida interna, avanza sobre el músculo constrictor inferior de la faringe, por detrás del lóbulo lateral del cuerpo tiroideo, cruzando a la arteria tiroidea inferior por su cara superficial. Luego, la fístula se aproxima a los planos superficiales cutáneos. Por último, puede abrirse hacia el exterior en las proximidades de la articulación esternoclavicular. En este nivel, el orificio hace pensar en un proceso de abertura inflamatoria secundaria. El epitelio que bordea esta fístula es cilíndrico y está constituido por células ciliadas.

Quistes relacionados con la cuarta hendidura

No siempre es fácil diferenciarlos de los anteriores. Se presentan en forma de supuraciones cervicales bajas o de pseudotiroiditis de supuración repetida. Su orificio interno está situado a la altura del seno piriforme. Tienen estrechas relaciones con el tiroides y con el eje laringotraqueal. Histológicamente, algunos de estos quistes presentan tejido tímico. Ahora bien, el tejido epitelial tímico deriva de la tercera bolsa endobranquial. Sin embargo, para algunos autores la cuarta bolsa endobranquial también será capaz de dar lugar a tejido epitelial tímico. Éste es, por lo tanto, un problema nosológico que ilustra la complejidad de la morfogénesis de los arcos branquiales.

QUISTES Y FÍSTULAS CERVICALES MEDIALES

Según el tejido de revestimiento, se pueden distinguir tres grupos en estas afecciones.

Quistes derivados del conducto tirogloso

Son las malformaciones más frecuentes en este tipo de localización. Se deben a una persistencia anómala del conducto tirogloso que se forma durante la migración del esbozo tiroideo. El punto de partida de este canal es el foramen caecum localizado en la punta de la V lingual. El punto distal del canal está representado por la cúspide de la pirámide de Lalouette. Así, los quistes del conducto tirogloso podrán encontrarse en un lugar cualquiera de la línea media situado entre estos dos puntos. No obstante, la localización más frecuente de estas lesiones corresponde al nivel del hueso hioides. Estos quistes están constituidos por un epitelio secretor que explica su capacidad para crecer. Este crecimiento, y sobre todo su infección, puede conducir a una fistulización secundaria. Histológicamente, la pared de estos quistes contiene algunos folículos tiroideos. Es interesante saber que estas lesiones son habitualmente esporádicas, aun cuando se ha informado del caso de una familia con individuos afectados durante cuatro generaciones, lo que sugiere una herencia autosómica dominante.

Quistes dermoides cervicales anteriores *(fig. 11)*

En la región mediocervical pueden observarse quistes epiteliales compuestos por un epitelio de Malpighi con diferenciaciones en anexos cutáneos (quistes dermoides). Se deben a la persistencia de vestigios del ectodermo de superficie que reciben señales del tejido subyacente que induce la formación de anexos cutáneos. Estos vestigios se deben a un defecto ocurrido durante la fusión medial de los procesos de los arcos branquiales. Ambos epitelios se deslaminan de manera incompleta, provocando la persistencia de residuos ectodérmicos en el mesodermo del arco. Es interesante constatar que este tipo de lesiones jamás se observa en el paladar secundario. Estas diferencias podrían explicarse por la diferente morfogénesis de las dos regiones. Se ha visto que, en el paladar, la fusión se acompaña de una apoptosis y de una transformación epiteliomesenquimatosa. Por el contrario, estos procesos jamás se observan durante la fusión medial de los arcos branquiales. Por lo tanto, si persisten vestigios ectodérmicos en el velo del paladar, pueden ser destruidos por apoptosis o transformados en células mesenquimatosas, sin que se forme un quiste. Por el contrario, en el caso de los arcos branquiales, estos vestigios persisten y formarán un quiste epitelial.

Disrafias mentosternales mediales

Estas malformaciones son excepcionales. Se deben a una deficiencia de fusión medial entre los esbozos laterales de los arcos branquiales. Si este defecto de fusión es completo, genera una verdadera hendidura, en tanto que si es parcial, puede acarrear la formación de fístulas. Se originan en la parte posterior de la sínfisis mentoniana, descienden hacia el hueso hioides y la región subhioidea y terminan sin salida a la altura del manubrio esternal. Las paredes epiteliales de esta hendidura están compuestas por un epitelio de tipo respiratorio.

11 *Quiste dermoide cervical anterior que sobresale sobre la línea media del cuello (flecha).*

Fístulas aisladas sobre la línea medioesternal *(fig. 12)*

Suelen situarse en posición baja, inmediatamente por encima del manubrio esternal. Su embriogénesis sigue sin entenderse bien. Podrían reflejar un defecto de la delimitación corporal, más que una verdadera malformación de los arcos branquiales.

Síndrome branquiootorrenal

Es un ejemplo de patología que conduce a la individualización de un gen morfogénico para los arcos branquiales.

Ciertas asociaciones malformativas son curiosas y de fisiopatología poco conocida. Se ha elegido como ejemplo el síndrome branquiootorrenal (BOR), síndrome autosómico dominante. En esta afección están asociados diversos signos:

— fístulas, senos o quistes laterocervicales presentes en aproximadamente el 60 % de los individuos afectados. A veces, fístulas prehelicoidales. Estas lesiones son bilaterales la mayoría de las veces, pero pueden ser unilaterales;

— una sordera que sobreviene en el 75 % de los individuos afectados. Esta afección es de tipo variado; sordera de percepción (el 20 %), sordera de transmisión (el 30 %) y sordera mixta (el 50 %);

— anomalías de la forma del oído externo (depresión o tubérculo preauricular, orejas en mala posición, estenosis o atresia del conducto auditivo externo, microtia);

— anomalías diversas de los huesecillos (fusión del martillo y del yunque, defecto de unión entre el martillo y el yunque);

— anomalías del oído interno (malformación coclear, anomalía vestibular, anomalía de forma del conducto auditivo interno);

— anomalías renales cuya incidencia se subestima a menudo por falta de un examen adecuado. Estudios sistemáticos

de la morfología y la función renales demuestran que estas anomalías son casi constantes en estos pacientes. Las anomalías renales observadas son variadas: agenesia, hipoplasia, riñones poliquísticos, displasia, ausencia de uréter o uréter doble, megauréter, etc.

Estas asociaciones en el marco de una enfermedad de transmisión genética hacen pensar en la existencia de un gen que controle el desarrollo normal de la región de los arcos branquiales, las orejas y los riñones. El análisis genético ha permitido clonar el gen responsable, *EYA-1*, homólogo en los vertebrados del gen *eyes-absent* de Drosophila. Se ha estudiado el dominio de expresión del gen *eya-1* (homólogo murino del gen humano). En las primeras etapas, el gen se expresa en el epitelio de las hendiduras branquiales 2, 3 y 4, y en el epitelio de las bolsas faríngeas. En estadios más tardíos, el gen se expresa en el mesénquima que está en contacto con el conducto auditivo externo, pero no en el epitelio de ese conducto. Por lo tanto, las anomalías de forma del conducto auditivo externo no se deben directamente al gen mutado, sino que parecen secundarias a las anomalías mesenquimatosas. En estadios tardíos, el gen se expresa en el mesénquima que rodea las condensaciones cartilaginosas precursoras de los huesecillos. De igual modo, el gen se expresa tardíamente en el receso tubotimpánico. Contrariamente a los datos relativos a los oídos externo y medio, en los cuales el gen *eya-1* se expresa tardíamente, este gen tiene una expresión precoz en el oído interno. Se expresa tanto en el epitelio de la vesícula ótica como en el mesénquima periótico. Por último, el gen se expresa al condensarse las células mesenquimatosas del metanefros.

12 *Fístula subesternal situada en la región baja del cuello inmediatamente por encima del manubrio esternal (flecha).*

Este dominio de expresión explica las anomalías observadas, pero no el papel desempeñado por *EYA-1* en el curso del desarrollo. En adelante serán necesarios estudios funcionales con objeto de dilucidar el papel fisiológico desempeñado por este gen en la morfogénesis. Este ejemplo ilustra perfectamente el hecho de que un sistema genético pueda utilizarse en el curso del desarrollo de dos órganos radicalmente diferentes, explicando ciertas asociaciones que podrían parecer curiosas.

Cualquier referencia a este artículo debe incluir la mención del artículo original: Catala M, Grapin-Botton A et Garabédian EN. Arcs branchiaux: aspects normaux et pathologiques. Encycl Méd Chir (Editions Scientifiques et Médicales Elsevier SAS, Paris, tous droits réservés), Oto-rhino-laryngologie, 20-850-A-10, 2000, 12 p.

Bibliografía

[1] Abramowicz MJ, Duprez L, Parma J, Vassart G, Heindrichs C. Familial congenital hypothyroidism due to inactivating mutation of the thyrotropin receptor causing profound hypoplasia of the thyroid gland. *J Clin Invest* 1997 ; 99 : 3018-3024

[2] Biebermann H, Grüters A, Schönenberg T, Gudermann T. Congenital hypothyroidism caused by mutations in the thyrotropin-receptor gene. *N Engl J Med* 1997 ; 336 : 1390-1391

[3] Clifton-Bligh RJ, Wentworth JM, Heinz P, Crisp MS, John R, Lazarus JH et al. Mutation of the gene encoding human *TTF-2* associated with thyroid agenesis, cleft palate and choanal atresia. *Nat Genet* 1998 ; 19 : 399-401

[4] De Felice M, Ovitt C, Biffali E, Rodriguez-Mallon A, Arra C, Anastassiadis K et al. A mouse model of hereditary thyroid dysgenesis and cleft palate. *Nat Genet* 1998 ; 19 : 395-398

[5] Fekete DM. Development of the vertebrate ear: Insights from knockouts and mutants. *Trends Neurosci* 1999 ; 22 : 263-269

[6] Kimura S, Hara Y, Pineau T, Fernandez-Salguero P, Fox CH, Ward JM et al. The *T/ebp* null mouse: thyroid-specific enhancer-binding protein is essential for the organogenesis of the thyroid, lung, ventral forebrain, and pituitary. *Genes Dev* 1996 ; 10 : 60-69

[7] Köntges G, Lumsden A. Rhombencephalic neural crest segmentation is preserved throughout craniofacial ontogeny. *Development* 1996 ; 122 : 3229-3242

[8] Macchia PE, Lapi P, Krude H, Pirro MT, Missero C, Chiovato L et al. *Pax8* mutations associated with congenital hypothyroidism caused by thyroid dysgenesis. *Nat Genet* 1998 ; 19 : 83-86

[9] Mallo M. Embryological and genetic aspects of middle ear development. *Int J Dev Biol* 1998 ; 42 : 11-32

[10] Mallo M, Gridley T. Development of the mammalian ear: coordinate regulation of formation of the tympanic ring and the external acoustic meatus. *Development* 1996 ; 122 : 173-179

[11] Manley NR, Capecchi MR. The role of *Hoxa-3* in mouse thymus and thyroid development. *Development* 1995 ; 121 : 1989-2003

[12] Manley NR, Capecchi MR. *Hox group 3* paralogs regulate the development and migration of the thymus, thyroid, and parathyroid glands. *Dev Biol* 1998 ; 195 : 1-15

[13] Mansouri A, Chowdhury K, Gruss P. Follicular cells of the thyroid gland require *Pax8* gene function. *Nat Genet* 1998 ; 19 : 87-90

[14] Noden DM. The embryonic origins of avian cephalic and cervical muscles and associated connective tissues. *Am J Anat* 1983 ; 168 : 257-276